



Prof. Mordechai Kramer
 Pulmonary Diseases
 Chief Pulmonology Institute
 Rabin Medical Center (Beilinson)
 Petach-Tikva 49100
 Tel. 03-937-7221 Fax. 03-924-2091
 kremem@clalit.org.il



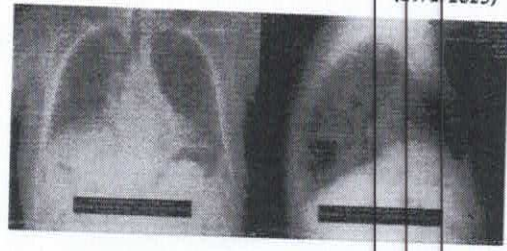
פרופ' מרדכי קרמר
 מומחה למחלות ריאה
 מנהל מכון הריאה
 מרכז רפואי רבין
 פתח תקוה 49100
 טל. 03-937-7221 פקס 03-924-2091
 kremem@clalit.org.il

סיכום ביקור מתאריך - 19/02/2023 יצחק מויאל / 316015

אל הרופא המטפס, ד"ר מוריאל
 הנ"ל נבדק היום במרפאתי
רקע: בן 72.1, לא מעשן, עיסוק - נגד תחזוקה/נהג
תלונות: לאחר IPF עבר השתלת ריאה
 IPF מזה 4 שנים על אופב קוצר נשימה מתקשה מאד לנשום במאמצים קלים שיעול טורדני
 החל שיקום ריאות
 אושפז לפני שבועיים חשד לדלקת ריאות
 ברקע או ספיקת כליות
 כריתת שד ימין עקב גידול שפיר
 זרידות גסטורציה במאמצים
 אקו לב נאמר שתקין
 ברקע סוכרת יתר לד
סימנים חיוניים: דופק: 75 bpm, רוויון חמצן: 98%
בדיקה גופנית: קלבינג חרחורים יבשים
תפקודי ריאה:

תאריך	FEV1	FVC	FEV1/FVC	FEF50	TLC	DLCO	6 ד' הליכה	פענוח
19/02/2023	74%	74%	83%					

צילום חזה:
 (19/2/2023)



התרשמות: מבררזיס ריאתית מתקדמת יזדקק להשתלת ריאה
המלצות: ביא CT חזה עדכני ואקו לב מירושלים
 בדיקות לקראת השתלה בבילנסון אחות אילנה 039377224
 תפקודי ריאה מיפוי ריאות בדיקות דם

בברכה,
פרופ' מרדכי קרמר

Sharap Plus - Petah Tikva
 4 Mota Gur, Petah Tikva, 9th floor
 Tel. 073-370-0700
 Fax. 073-330-0399

עמוד
 1 מתוך 2

שרפ פלוס - פתח תקוה
 מנחה נווה 4, פתח תקוה, קומה 9
 טל. 073-370-0700
 פקס. 073-330-0399

מס' ת"ז:	1-06316015/4	שם:	מויאל יצחק	מין:	זכר	גיל:	72.8
כתובת:	ירושלים 93122 רח' שאול אביגור מס' 32/30	טלפון:	052-2675264	תאריך בדיקה:	26/10/2023	סוג בדיקה:	צפיפות עצם

מכון צפיפות עצם - משגב לדרך

פענוח בדיקת הדמיה

רופא מפנה: כהן מוראל

סוג בדיקה: צפיפות עצם

אתר הבדיקה בשלד	צפיפות המינרלים בעצם (BMD) (ג'סמ"ר)	T-Score	% מערך ממוצע לגיל 25	Z-Score	% מערך ממוצע לגיל הנבדק/ת
עמוד שידרה מותני L1-L4 <i>Lumbar Spine</i>	0.923	-1.5	85	-0.6	94
צוואר ירך שמאל <i>Femoral Neck</i>	0.665	-1.9	72	-0.7	88
ירך פרוקסימלי שמאל <i>Total Hip</i>	0.726	-2.0	70	-1.3	79
אמה שמאל (1/3) <i>Forearm</i>					
גובה: 158.5cm					

הערות לטבלה:

T-Score - הוא ההבדל ביחידות של סטיית התקן בין הערך הנמדד לבין הערך התקין בגיל 25 (גיל השיא בצפיפות העצם). ההפרש בין צפיפות העצם הקיימת לבין צפיפות העצם המירבית משפיע על חוזק העצם. על פי ארגון הבריאות העולמי (WHO):

- ערך T בין [-1.0] לבין [-2.5] מוגדר כאוסטאופניה (מיעוט עצם)

- ערך T הנמוך מ-[-2.5] מוגדר כאוסטאופורוזיס (דלדול עצם).

Z-Score - הוא ההבדל ביחידות של סטיית התקן בין הערך הנמדד לבין הערך התקין הממוצע לגיל הנבדק/ת, ומשקף את הסטייה של צפיפות העצם מהנורמה של הגיל.

- ערך Z הנמוך מ-[-2.0] - מצדיק בירור לשלילת גורמים לאוסטאופורוזיס משנית.

מס' ת"ז:	1-06316015/4	שם:	מויאל יצחק	מין:	זכר	גיל:	72.8
כתובת:	ירושלים 93122 רח' שאול אביגור מס' 32/30	סוג בדיקה:	צפיפות עצם	טלפון:	052-2675264		
תאריך בדיקה:	26/10/2023						

הערה כללית: צפיפות העצם הינה רק אחד הגורמים המשפיעים על מידת הסיכון לשבר. ההחלטה על הצורך בטיפול צריכה לקחת בחשבון נתונים קליניים נוספים. ניתן גם להיעזר במחשבון לניבוי הסיכון לשברים, כדוגמת ה-FRAX.

התרשמות (interpretation):

לעומת הערך התקין בגיל צעיר (25):

צפיפות העצם נמוכה במידה קלה

הערות קליניות:

1. מועמד להשתלת ריאות (IPF)

המלצות כלליות:

1. טיפול מונע כללי (פעילות גופנית, תזונה עשירת סידן, ויטמין D במידת בצורך, המנעות מעישון).

2. ביחור ו/או טיפול רפואיים, על-פי שיקול הדופא המטפל.

3. חזרה על הבדיקה כעבור _____ חודשים.

בברכה,

פרופ' יוסף פולדש

שם הטכנאית: ליליה

תאריך אישור: 28/10/2023

רופא מאשר: פולדש יוסף

מס' רשיון: 11538

72.8	גיל:	זכר	מין:	מויאל יצחק	שם:	1-06316015/4	מס' ת"ז:
	052-2675264	טלפון:		32/30	רח' שאול אביגור מס'	ירושלים 93122	כתובת:
				סוג בדיקה:	צפיפות עצם	26/10/2023	תאריך בדיקה:

The State of Israel
Ministry of Health
THE CHAIM SHEBA MEDICAL CENTER
Affiliated to the Tel-Aviv University Sackler
School of Medicine
Tel-Hashomer 52621, Israel

ע"ש

המרכז הרפואי
ע"ש חיים שיבא
תל השומר
עיר הבריאות של ישראל
כבר 70 שנה



מדינת ישראל
משרד הבריאות
המרכז הרפואי המשולב ע"ש חיים שיבא
מסונף לבית הספר לרפואה ע"ש סאקלר
באוניברסיטת תל-אביב
תל-השומר 52621, ישראל

היחידה לרפואת הפה
מנהל היחידה : פרופ' ירום נועם
אחות אחראית : גב' אבאיב מרינה
טלפון: 03-5302686
פקס : 03-5302976

סיכום ביקור

63160154 מויאל יצחק
גיל: 72 מספר קבלה 24212540
כתובת: ירושלים אביגור שאול 32 ירושלים
תאריך ביקור: 17/12/2023

סוג ביקור

סוג הביקור: פרונטלי

תלונה עקרית

הגיע להמשך טיפול-
מצוין כי עבר עקירות של 16,17

אבחנות רקע

- Idiopathic pulmonary fibrosis [IPF, UIP, usual interstitial pneumonia, lung, alveolitis] (516.31)
- Diabetes mellitus [DM] (250.00)
- Benign essential hypertension [HTN] (401.1)
- Chronic ischemic heart disease [IHD, cardiac] (414.9)
- Chronic kidney disease [CKD, renal] (585.9)
- History of mastectomy (V45.71) (Right) 28/03/2022

תרופות קבועות

ASPIRIN EC 100mg tab (H) (Cartia) P.O	100 mg	1 X 1	ביום
foliC ACID+VITB12+VITB6		1 X 1	ביום
FUSID 40mg tab P.O	40 mg	1 X 1	ביום
INSPIRA tab 25mg P.O	25 mg	1 X 1	ביום
NORVASC tab 5mg P.O	5 mg	1 X 1	ביום
OFEV cap 100mg P.O	100 mg	1 X 2	ביום
SitaGLIPTin	mg		
STATOR tab 10mg P.O	10 mg	1 X 1	ביום
TAMSULIN 0.4mg CR cap P.O	0.4 mg	1 X 1	ביום

רגישות לתרופות

תאריך רישום
22/10/2023

שם התרופה
IODINE

לא ידועה רגישות לחומרים

בדיקות משנן

מהלך החלמה תקין במכתשית 16,17, תפרים במקום, ללא הפרשות, ללא כאבים
אבנית על גבי המשנן - מופנה לטיפול שיננית

המלצות

סיכום ביקור

63160154 מויאל יצחק
גיל: 72 מספר קבלה 24212540
כתובת: ירושלים אביגור שאול 32 ירושלים
תאריך ביקור: 17/12/2023

המלצה: מומלץ טיפול הסרת אבנית בהקדם - קימת דלקת חניכיים פעילה. פרט לכך אין מוקדי זיהום דנטלי פעילים
מופנה לטיפול שיננית ולאחריו אין מניעה מביצוע השתלת ריאה מתוכננת
לא מעוניין בביצוע טיפול שיננית במרפאתנו

1	99242 - בדיקת רופא מומחה במרפאה
---	---------------------------------

חתימה:

מ.ר.מ: 10180

נחתם ע"י: דר' דוידוביץ ציפי מ.ר. 10180

לשאלות כלליות בנושאי בריאות ניתן לפנות לדוא"ל meida.latzibur@sheba.health.gov.il

אם במהלך הבירור והטיפול בך נלקחה ממך ביופסיה - עליך להתקשר לאחר כשבועיים למזכירות המחלקה על מנת לברר תשובת הפתולוגיה.

זמן הדפסה 10:53 17/12/2023

The State of Israel
Ministry of Health
THE CHAIM SHEBA MEDICAL CENTER
Affiliated to the Tel-Aviv University Sackler
School of Medicine
Tel-Hashomer 52621, Israel



מדינת ישראל
משרד הבריאות
המרכז הרפואי המשולב ע"ש חיים שיבא
מסונף לבית הספר לרפואה ע"ש סאקלר
באוניברסיטת תל-אביב
תל-השומר 52621, ישראל

היחידה לרפואת הפה
מנהל היחידה : פרופ' ירום נועם
אחות אחראית : גב' אבאיב מרינה
טלפון: 03-5302686
פקס: 03-5302976

סיכום ביקור

63160154 מויאל יצחק
גיל: 72 מספר קבלה: 24018762
כתובת: ירושלים אביגור שאול 32 ירושלים
תאריך ביקור: 14/11/2023

סוג ביקור

סוג הביקור: פרונטלי

תלונה עקרית

הגיע לבדיקה לקראת השתקת ריאות
אסימפטומטי

לפני ארבעה חודשים עבר טיפול אחרון במרפאת שיניים- טיפול שורש בצד ימין למטה (ככל הנראה שן 44) ומאז ללא כאבים
ברקע- Idiopathic pulmonary fibrosis וכן מחלת לב איסכמית, אי ספיקת כליות, יתר ל"ד וסוכרת (ערכי גלוקוז בטווח שבין 87
ל-215 בחצי שנה אחרונה)
אלרגיה ליוד

אבחנות רקע

- Idiopathic pulmonary fibrosis [IPF, UIP, usual interstitial pneumonia, lung, alveolitis] (516.31)
- Diabetes mellitus [DM] (250.00)
- Benign essential hypertension [HTN] (401.1)
- Chronic ischemic heart disease [IHD, cardiac] (414.9)
- Chronic kidney disease [CKD, renal] (585.9)
- History of mastectomy (V45.71) (Right) 28/03/2022

תרופות קבועות

CARTIA E.C. tab 100mg P.O	100 mg	1 X 1	ביום
foliC ACID+VITB12+VITB6		1 X 1	ביום
FUSID 40mg tab P.O	40 mg	1 X 1	ביום
INSPIRA tab 25mg P.O	25 mg	1 X 1	ביום
NORVASC tab 5mg P.O	5 mg	1 X 1	ביום
OFEV cap 100mg P.O	100 mg	1 X 2	ביום
SitaGLIPTin	mg		
STATOR tab 10mg P.O	10 mg	1 X 1	ביום
TAMSULIN 0.4mg CR cap P.O	0.4 mg	1 X 1	ביום

רגישות לתרופות

תאריך רישום
22/10/2023

שם התרופה
IODINE

לא ידועה רגישות לחומרים

בדיקת חלל הפה

בוצע: כן

רקמות: ריריות רירית בוקלית מימין ומשמאל- היפרפלזיה של רקמת אפיתל- מציין כי נושר את האיזור- ללא איחזיה, ללא

סיכום ביקור

63160154 מויאל יצחק
 גיל: 72 מספר קבלה: 24018762
 כתובת: ירושלים אביגור שאל 32 ירושלים
 תאריך ביקור: 14/11/2023

אינדורצה, ללא שינוי בצבע אפיתל

בדיקות משנן

לסת עליונה משוקמת על גבי שתלים ושיניים
 גשר 5 יחידות: 13,16,17
 שיניים 16,17 מאחזות לאחר טיפול שורש עם עששת שורשים בשן 17 ו16. רגישות בניקוש על 16,17
 שן 13 מאחזת לגשר עששת צווארית בשולי הכתר. בצילום פריאפיקלי- ללא עדות להרחבת PDL או נגע פריאפיקלי, עששת צווארית דיסטלית
 שן 12 מוכתרת לאחר טיפול שורש, ללא ניידות, ללא רגישות בניקוש
 גשר על גבי 11,21. ללא רגישות לניקוש, שיניים לאחר טיפול שורש
 שן 22 לאח טיפול שורש וכתר. ללא רגישות לניקוש
 שן 13 מוכתרת- ללא טיפול שורש, ללא רגישות לניקוש
 גשר על גבי שתלים במיקום 24,25,26,27 ללא ניידות, ללא פרשות מחניכיים, ללא רגישות לניקוש. גובה עצם בגובה תבריג ראשון בפנורמי
 לסת תחתונה
 שתלים במיקום 34,35,36 גובה עצם תקין, רצסיה, ללא הפרות מקו חניכיים, ללא נפיחות ללא ניידות ללא רגישות לניקוש ומישוש שיניים 31,32,33 אינטקטיוצת, ניידות החלתית, אבנית על גבי חותכות תחתונות
 שן 44 מוכתרת, רגישות קלה לניקוש ומישוש, ללא סינוס טרקט, ללא נפיחות.
 שתלים במיקום 45,46,47, ללא ניידות, ללא נפיחות, ללא הפרשות מחניכיים

תוכנית טיפול

חיתוך שיקום ברביע 1
 סילוק עששת בשיניים 16,17,13 טרום השתלה
 עקירת שיניים 16,17
 הוסבר כי לאחר התאוששות מהשתלת ריאה ניתן יהיה לבחון אפשרות ביצוע שתלים במקום שיניים חסרות

המלצות

המלצה: מוקדי עששת בשיניים 13, 16, 17
 מומלץ סילוק עששת בשיניים הנ"ל טרום ביצוע השתלת ריאה
 יש לקבוע תור לטובת מידות לתותבת חלקית נשלפת במקום שיניים 14, 15, 16, 17
 יש לקבוע תור לטובת חיתוך גשר דיסטלית ל13 וסילוק מוקדי עששת בשיניים 13, 16, 17, טרום ביצוע השתלת ריאה
 יש לקבוע תור במחלקת פה ולסת לבדיקה לטובת עקירות 16, 17
 החלטה בנוגע לפרוגנוזת שן 13 לאחר נסיון סילוק עששת וביצוע שחזור עם כתר לאחר חיתוך הגשר.

1	99242 - בדיקת רפוא מומחה במרפאה
קוד שירות	כמות
D0220 - צילום פריאפיקלי	2
D0330 - צילום פנורמי (מחירון קרן-75/מדינה-6)	1

חתימה:

נחתם ע"י: אריאל נחלון מאיה

לשאלות כלליות בנושאי בריאות ניתן לפנות לדוא"ל meida.latzibur@sheba.health.gov.il

אם במהלך הבירור והטיפול ברך נלקחה ממך ביופסיה - עליך להתקשר לאחר כשבועיים למזכירות המחלקה על מנת לברר תשובת הפתולוגיה.

חסוי רפואי

סיכום ביקור

63160154 מויאל יצחק
גיל: 72 מספר קבלה: 24018762
כתובת: ירושלים אביגור שאול 32 ירושלים
תאריך ביקור: 14/11/2023

זמן הדפסה 13:00 14/11/2023

סניף מור ירושלים מאוחדת
מחלקת קרדיולוגיה

טלפון:

תאריך בדיקה: 24/04/2023

דו"ח בדיקת אקוקרדיוגרפיה

גיל: 72/3 מין: ז'
054 - 2675264

ת.ז.: 063160154

טלפון: אביגור שאול

שם נבדק/ת: מויאל יצחק
כתובת: ירושלים
32

מדפיסה:

רופא מפנה/מטפל:

גורם מפנה: מאוחדת-קופ"ח
בדיקה חוזרת

	הערך הנמדד (מ"מ)	ערכים תקינים במבוגרים (מ"מ)	Left ventricle		
			הערך הנמדד בבדיקה (מ"מ)	ערכים תקינים במבוגר (מ"מ)	
Aortic root	34	(עד 38)	End Diastole	48	(35 - 54)
Ascending Aorta	38	(עד 38)	End Systole	32	(27 - 38)
Left atrium	42	(28 - 40)	Ventricle Septum	10	(8 - 11)
Right ventricle	30	(27 - 38)	Posterior Wall	10	(8 - 11)
Diastolic function	E=46cm/sec	A=78cm/sec	E/A=0.6	E' =	cm/sec
				E/E' =	

סיבת הפניה: תפקוד לב ומסתמים, DYSPNEA
מסתמים:

מסתם אורטלי: עלים מעובים
אי ספיקה קלה
מסתם פולמונרי: אי ספיקה מינימלית

מסתם מיטרלי: עלים מעובים
אי ספיקה מינימלית
טריקוספידלי: אי ספיקה קלה

סיכום:

NORMAL LEFT VENTRICULAR SIZE WITH PRESERVED SYSTOLIC FUNCTION, EF ≈ 50-55 %
NORMAL RIGHT VENTRICULAR SIZE AND SYSTOLIC FUNCTION
MILD LEFT ATRIAL DILATATION
MILD DIASTOLIC DYSFUNCTION
THICKENED MITRAL VALVE LEAFLETS, TRACE REGURGITATION
THICKENED AORTIC VALVE CUSPS, MILD REGURGITATION
BORDERLINE SIZE ASCENDING AORTA
MILD TRICUSPID REGURGITATION, TIG = 25mmHg

בברכה,

ד"ר יוסף שאהין
מומחה לקרדיולוגיה
מ.ר. 18839 מ.ר. 11811

חאלד פראח
טכנאי

לנבדק/ת בדיקה זו מהווה חלק מן המעקב הרפואי שלך. לכן יש להעביר הדו"ח בהקדם לרופא/ה המפנה.
רופא/ה זה גם יטביר/חטביר לד משמעות הממצאים או הצורך בהמשך מעקב וטיפול. יש להביא בדיקות הדומות לשם השוואה.

דו"ח זה מכיל מידע מוגן לפי חוק הגנת הפרטיות. המוסרו שלא כדין עובר עבירה.
עמוד 1 מתוך 1

גרסת פענוח 1

שם פרטי: יצחק שם משפחה: מויאל	ת.ז.: 1063160154 ת. לידה: 18/01/1951	זכר 72.3	כתובת: ירושלים, שאול אביגור 32/30 טלפון: 054-9716943
----------------------------------	---	-------------	---

סיבת הפניה נוכחות קוצב לב תאריך ושעת הבדיקה תאריך ושעת הדוח שם רופא המשפחה מזהה בדיקה	טרום ניתוח לא 08:31:57 04/05/2023 08:57 04/05/2023 מוריאל כהן 716534	כאבים בחזה דחיפות שם אחות מבצעת שם רופא מפענח אתר	לא רגיל דורית יצחקיאן יעקב גפן, דר' ירושלים הר חומה
--	---	---	---

קצב לב ציר חשמלי QRS	Sinus Rhythm 55	מהירות הדופק	79
-------------------------	--------------------	--------------	----

השוואה לא.ק.ג קודם	נמצא שינוי מבדיקה קודמת מיום 02/03/2022 10:43:50
--------------------	--

המלצה להמשך	מומלץ המשך בירור אמבולטורי על-ידי הרופא המטפל.
-------------	--

אבחנות והערות	Multiple APCs • גל q ב-L3 • באקג קודם ללא הפרעות קצב • מומלץ המשך ברור קרדיאלי
---------------	---

א.ק.ג מהווה רק חלק מההערכה הקלינית של הנבדק. במידה ומתעוררת אצל הרופא שאלה משמעותית לגבי משמעות הפענוח נא להתקשר למחלקת טלה-א.ק.ג באסותא

רופא מאשר: יעקב גפן, דר' מפענח: יעקב גפן, דר'	מ.ר. 12038 מ.ר. 12038	חתימת רופא
--	--------------------------	------------

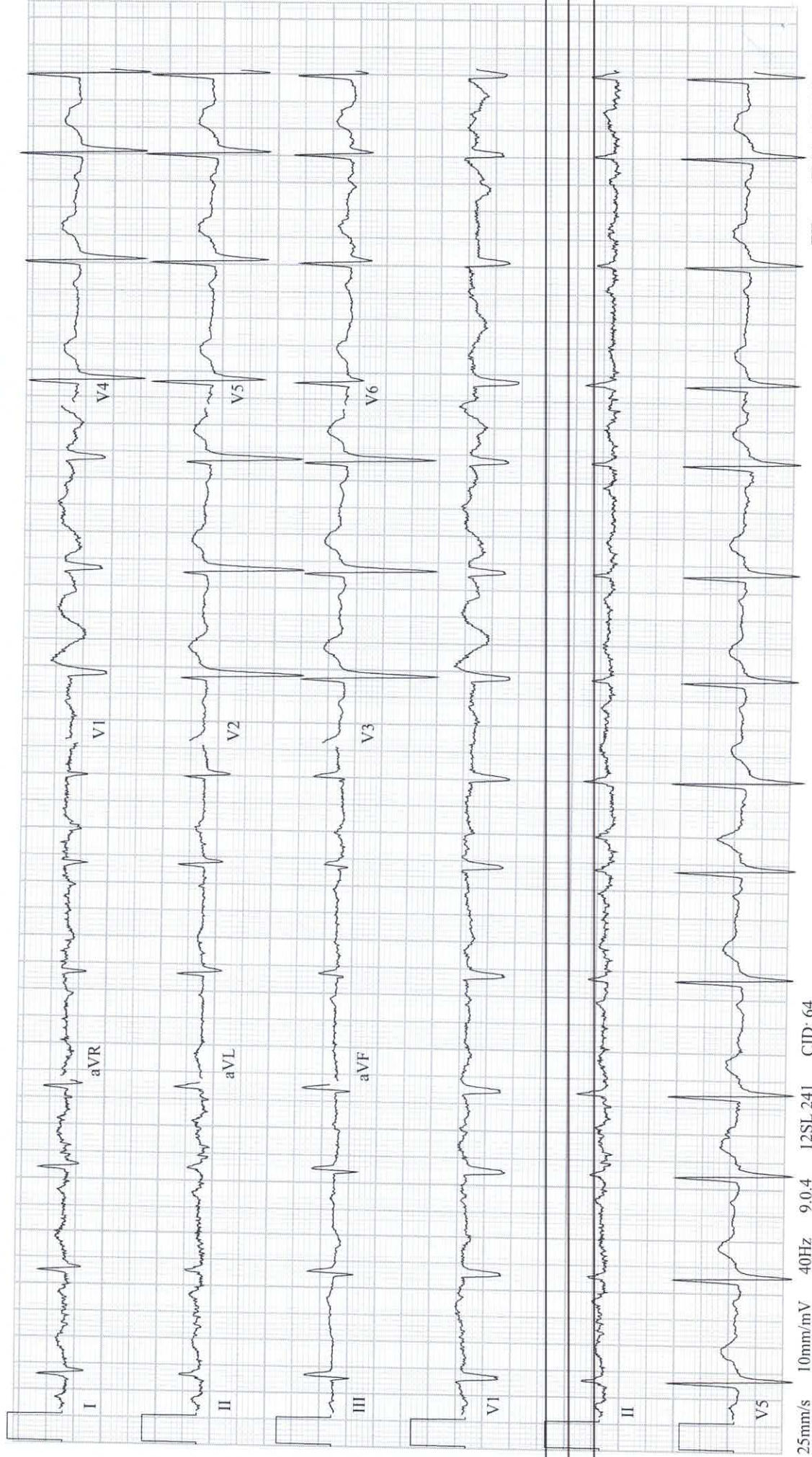
Sinus rhythm with premature atrial complexes
Otherwise normal ECG
No previous ECGs available

Vent. rate	79	BPM
PR interval	176	ms
QRS duration	96	ms
QT/QTc	410/470	ms
P-R-T axes	38 55 23	

Technician:
Test ind:

Med:

Unconfirmed





BEILINSON
Rabin Medical Center

בילינסון
המערך לנפרולוגיה וליתר לחץ דם
מרכז רפואי רבין

06/06/2023 10:51 1129957 מ.ר. שכטר אמיר

סיכום ביקור אמבולטורי

שם משפחה:	מואל	ת. לידה:	18/01/1951
שם פרטי:	יצחק	ת. זהות:	6316015-4
כתובת:	אביגור שאול 32, ירושלים	מין:	זכר
טלפון:	9312226	גיל:	72
סוג דם:	0549716943	מרפאה:	
מחוז:	O+	שם האב:	שלמה
גורם מממן:	קופ"ח מאוחדת		

מחלות כליה ולחץ דם - נפרולוגיה
מנהל: פרופ' חזן צבי בניה
מ.ר. 33184
אח/אחות אחראיים: סלבה גרינברג
מס' ביקור: 2023425071
טלפון: 03-9377481
פקס: 03-9376481

פרטים	נרשם ע"י	נושא	סיבת הביקור תאריך ושעה
-------	----------	------	---------------------------

06/06/2023 10:41
דר' שכטר אמיר מ.ר. 1129957 ביקורת ראשונה כאן. במעקב נפרולוג בקופ"ח.
מצבו יציב. ל"ד כאן מאוזן. בצקת גומתית קלה דו"צ.
מעבדה עדכנית:
כימיה- קראטינין 1.8 (יציב), אשלגן אשלגן 3.3 .
המוגלובין 15
חסר חומצה פולית
ללא בדיקת שתן עדכנית


מחלה נוכחית
בן 72, נ+4, עובד כנהג. ברקע מועמד להשתלת ריאות ע"ר IPF (נעזר בחמצן רוב שעות היממה). בנוסף ברקע סוכרת, יל"ד מ/א כריתת גידול שפיר בשד ימין, נפרוליתאיזיס (אירוע בודד של Renal colic). במעקב נפרולוג בקופ"ח- הופנה לכאן כחלק מהערכה לקראת השתלת ריאה.

תפקוד כלייתי:
קראטינין בעליה מאז 2015, מאז 2017 נע סביב 1.5-1.9, נטייה להיפוקלמיה מאז 2020. אלבומינוריה מאז 2014, בשיא עד 1 גרם אלבומין לפי יחס. לא מצאתי בדיקה לחלבון. ישנה המטוריה ברוב הבדיקות בעבר.

בירור שבוע:
#רנין 13.3 ואלדוסטרון 48.
#סרולוגי- אימונופיקסציה תקינה, ANA, dsDNA, C3-C4, ANCA, הפטיטיסים שליליים.
#CT בטן ב-01/2023- כליות באורך ומבנה תקינים, אבנים קטנות דו"צ.
#US כליות ב-08/2022- כליות מתוארות כתקינות.
#אקו-לב ב-04/2023- תפקוד סיסטולי שמור, הפרעה דיאסטולית קלה, ללא היפרטרופיה.
#צנתור כלילי אברנת ב-05/2023- היצרות עד 50% ב-LAD.

רקע:
#סוכרת- שנים רבות. לרוב מאוזן סביב 7-8. ללא רטינופתיה (09/2022). מטופל בג'נוביה, בתחילת 2023 התחיל פורסיגה.
#יל"ד- מטופל ב-5 מ"ג אמלודיפין, אינו מודד ל"ד. לפי מכתב מנפרולוג מטפל- בעבר טופל בטריטייס קומפ ובטריטייס (לא ברור מדוע הופסק), טופל בקדקס (לא ברור מדוע הופסק). אלקטון הופסק בשל גינקומסטיה- התחיל בתחילת 2023 אינספרה.

מדדים		מדדים	
תאריך ושעה	דופק	לחץ דם	דופק
10:38 06/06/2023	90	115 / 75	90
מדדים להחייאה		מדדים	
תאריך ושעה	דופק	לחץ דם	דופק
10:38 06/06/2023	90	115 / 75	90



סיכום ביקור אמבולטורי

שם משפחה:	מואל	תאריך לידה:	18/01/1951
שם פרטי:	יצחק	ת. זהות:	6316015-4
סוג דם:	O+	שם האב:	שלמה

מחלות כליה ולחץ דם - נפרולוגיה
מנהל פרופ' רזן צבי בניה מ.ר. 33184:
אח/אחות אחראיים: סלבה גרינברג
מס' ביקור: 2023425071

תרופות קבועות

EPLERENONE 29/M TAB 25 mg Oral	25 mg	1 X 1	ביום
FORXIGA TAB 10 mg Oral	10 mg	1 X 1	ביום
FUSID TAB 40 mg Oral	40 mg	1 X 1	ביום
JANUVIA TAB 50 mg Oral	50 mg	1 X 1	ביום
MICROPIRIN TAB 100 mg Oral	65 mg	1 X 1	ביום
NORVASC TAB 5 mg Oral	5 mg	1 X 1	ביום
OFEV CAP 150 mg Oral	150 mg	1 X 2	ביום
STATOR TAB 10 mg Oral	10 mg	1 X 1	ביום
TAMSULIN CAP 0.4 mg Oral	0.4 mg	1 X 1	ביום

דיווח פעולות:	קוד שירות	כמות	פעולה	תאריך	נרשם ע"י
1	70086	1	בדיקת רופא נפרולוגיה	10:50 06/06/2023	דר' שכטר אמיר מ.ר. 1129957

מדדים	תאריך ושעה	דופק	לחץ דם
10:38 06/06/2023	90	115 / 75	

סיכום ודיון

בן 72, נ+4, עובד כנהג. ברקע מועמד להשתלת ריאות ע"ר IPF (נעזר בחמצן רוב שעות היממה). בנוסף ברקע סוכרת, יל"ד. מ/א כריתת גידול שפיר בשד ימין, נפרוליתאיזיס (אירוע בודד של Renal colic).
אס"ק כליות כרונית קראטינין סביב 1.8-2 בשנים האחרונות, בחישוב eGFR סביב 40 מ"ל/דקה, המלווה בפרוטאינוריה והמטוריה. הדמיית הכליות תקינה למעט מחלת אבנים. בירור סרולוגי תקין. ל"ד כנראה מאוזן, תחת אמלודיפין 5 מ"ג, 25 מ"ג אפלטון ו-40 מ"ג פוסיד. ללא היפרטרופיה לבבית ניכרת. סוכרת מאוזנת באופן סביר, ללא רטינופתיה, תחת פורסיגה. לציין נטייה להיפוקלמיה בשנים האחרונות, השלים בירור- ללא עדות להיפראלדוסטרוניזם. כעת ללא טיפול בתוספי אשלגן. עוד לציין חסר חומצה פולית.
ישנה פרוטאינוריה- לפי בדיקה עדכנית כ-1 גרם אלבומוניוריה לפי יחס, ללא בדיקה חוזרת מאז שהותחל מעב SGLT2. ממליץ לחזור.
לסיכום, מחלה גלומרולית כרונית יציבה, אין כל מניעה להתקדם להשתלת ריאה. זקוק להמשך מעקב נפרולוג מטפל.

המלצות:

- #המשך מעקב נפרולוג מטפל.
- #ממליץ מדידות ל"ד בבית מעת לעת.
- #השלמת בדיקת יחס חלבון/קראטינין ואלבומוין/קראטינין.
- #חידוש טיפול ב-2 כדורים של 600 מ"ג SLOW-K (סה"כ 1200 מ"ג ביממה) ומעקב אשלגן בעוד 10-14 ימים.
- #תחילת החזר חומצה פולית.

סיכום ביקור אמבולטורי

שם משפחה:	מויאל	תאריך לידה:	18/01/1951	:	
שם פרטי:	יצחק	ת. זהות:	6316015-4	מחלות כליה ולחץ דם - נפרולוגיה	
סוג דם:	O+	שם האב:	שלמה	מנהל פרופ' חזן צבי בניה מ.ר. 33184:	

אח/אחות אחראיים: סלבה גרינברג
מס' ביקור: 2023425071

#הקפדה על שתיה 2 ליטר ביממה לאור מחלת אבנים.
#לשקול הפניה לדיאטנית לצורך הגבלת נתרן.

המלצות

המלצה: יש להמנע מנטילת משככי כאב ממשפחת נוגדי דלקת לא סטרואידליים - NSAID (להמנע מנורופן, אדוויל, אטופן, ארקוקסיה, נקסין, אדקס, וולטרן וכו).

אנא להקפיד על כלכלה דלת מלח (צריכה של פחות מ-2 גרם נתרן ליממה).


המשך טיפול:

--
לא

במקרה הצורך ניתן ליצור קשר בכתובת המייל rncNephrAndHypeBL@clalit.org.il תוך ציון שם הרופא בפניה

חתימה:

נחתם ע"י: דר' שנטר אמיר מ.ר. 1129957



The Department Of Diagnostic Imaging, Chair: Dr. Ofer Benjaminov

מכון דימות בהנהלת ד"ר עופר בנימינוב

20/08/2023 09:08 **תאריך הדפסה:**

דף 1 מתוך 1

לכבוד: ויקטור הרמן

סיכום ממצא - CR

09/08/2023 09:08 **תאריך הבדיקה:**

שם: מויאל, יצחק

מספר זהות: 0 - 063160154

שם האב: שלמה **מין:** זכר **תאריך לידה:** 18/01/1951 **גיל:** 72

כתובת: שאול אביגור 32/30 ירושלים

מס' טלפון: 052-2675264 **מס' סולרי:** 052-2675264

צילום חזה - AP

התוויה: בן 72, ברקע פיברוזיס ריאתי. בחודשים האחרונים החמרה, קשי נשימה, ירידה במשקל. בימים האחרונים החמרה נוספת וכן בצקות בגלים. השוואה לבדיקות קודמות מ-06/08/23, 08/02/23, 02/01/23.

ממצאים:

1. הצללות רטיקולאריות עם הדגשת האינטרסציאום בדומה לבדיקות קודמות.
2. כעט הצללות סמיכות הקיפות יותר בבסיסי הריאות ומשמאל - יכול להתאים להחמרה/גודש/קונסולידציה.
3. אין לשלול תפליט בבדיקה זו.

חתימת מתמחה: בן הרב, נועה
תאריך חתימת מתמחה: 14:27 09-08-2023

חתימת בכיר: דר' אקרמן, יעקב מ.ר.מ: 13099
תאריך חתימת בכיר: 09:42 20-08-2023


09/08/2023

תאריך ביקור:

שים לב! מידע חסוי - מוגן ע"פ חוק הגנת הפרטיות

מ. זהות: 063160154

שם: מויאל, יצחק



The Department Of Diagnostic Imaging, Chair: Dr. Ofer Benjaminov

מכון דימות בהנהלת ד"ר עופר בנמינוב

07/08/2023 11:08 **תאריך הדפסה:**

דף 1 מתוך 2

לכבוד: ד"ר גנית אלמליח

סיכום ממצא - CT

תאריך הבדיקה: 07/08/2023 10:08		שם: מויאל, יצחק	
גיל: 72		מספר זהות: 0 - 063160154	
תאריך לידה: 18/01/1951	מין: זכר	שם האב: שלמה	
מס' טלפון: 052-2675264		כתובת: שאול אביגור 32/30 ירושלים	
מס' סולרי: 052-2675264		מס' טלפון: 052-2675264	

CT חזה בטן ואגן (+):

הבדיקה בוצע לאחר הזרקת 100CC של OMNIPAQUE.

התוויה: קוצר נשימה, PE?, ירידה במשקל.

השוואה לבדיקה הקודמת מ 03/01/2023.

חזה:

צביעה טובה של עורקים ריאתיים.

ללא פגמי מילוי בעורקים ריאתיים.

רוחב של עורק ריאה שמאלי בקוטר כ-2.6 ס"מ.

רושם להרחבה של הלב הזמני.

בלוטות לימפה מדיאסטינליות מרובות קטנות.

סימני פיברוזיס ריאתי בולט, ידוע.

עיבוי קווים ספטלים, הצללות כתמיות במראה זכוכית חול, ברונכיאקטזיות, honeycombing באונות תחתונות.

בטן ואגן:

ללא ממצא פוקלי בכבד.

ללא הרחבת דרכי מרה תוך או חוץ כבדיות.

כבד ללא שינוי בהשוואה לבדיקה הקודמת.

טחול, לבלב, אדרנלים וכליות ללא ממצא חריג, ללא שינוי.

חומר ניגוד הגיע עד הרקטום.

ללא ממצא גס לאורך המעי.


ללא נוזל או אוויר חופשי בחלל הצפק.

שים לב! מידע חסוי - מוגן ע"פ חוק הגנת הפרטיות

07/08/2023 **תאריך ביקור:**

מ. זהות: 063160154

שם: מויאל, יצחק



The Department Of Diagnostic Imaging, Chair: Dr. Ofer Benjaminov

07/08/2023 11:08 **תאריך הדפסה:**

דף 2 מתוך 2

מכון דימות בהנהלת ד"ר עופר בנמינוב

ללא הגדלת בלוטות לימפה בבטן ובאגן.
ללא הרס עצם.

לסיכום:

ללא עדות ל-PE.

פיברוזיס הריאתי, יכול להיות יחד עם גודש ריאתי.
ללא ממצא חשוד לממאירות.

חתימת בכיר: דר' שיינקמן, גנאדי **מ.ר.מ:** 2524
תאריך חתימת בכיר: 11:38 07-08-2023


שים לב! מידע חסוי - מוגן ע"פ חוק הגנת הפרטיות

07/08/2023

תאריך ביקור:

מ. זהות: 063160154

שם: מויאל, יצחק



תאריך הדפסה: 02/11/23 11:39

דף 1 מתוך 2

לכבוד: דר. רוקח אליהו שרותי בריאות כללית הרפובליקה הדומיננטית 2 ירושלים

סכום ממצא - רפואה גרעינית

רפואה גרעינית - מיפוי ריאות

טלפון מרפאה: 02-6555520

טלפון זימון תורים: 02-6555520

פקס מרפאה: 02-6666024

שם:	מויאל יצחק (MOYAL ITZHAK)	תאריך בדיקה:	01/11/2023 11:58
מספר זהות:	0-063160154	מחלקה שולחת:	
שם האב:	שלמה	תאריך לידה:	18/01/1951
כתובת:	שאול אביגור 32/30 ירושלים	גיל:	72
מס' טלפון:	052-2675264	מס' סולרי:	052-2675264

תיאור כיסוי: התחייבות

בדיקה:

ראות/פרפוזיה+ונטלציה:מפ+סמות

ממצא:

סיבת הפניה: הערכה לפני ניתוח השתלת ריאות.

פרטי הבדיקה:

התכשיר: Tc99m-MAA, כמות מזורקת: 4.8 מיליקירי, אזור הזרקה:

טכניקה: מבטים מכוונים לריאות.

טכנאי מבצע: סרגיי אוסמנינקין.

תוצאות:

הפרפוזיה לשתי הריאות לא הומוגנית, קיימת ירידה בפרפוזי לאונות תחתונות משני הצדדים.

הפרפוזיה הריאתית היחסית של שדות הריאות:


	LT	RT
upper zone	13%	14%
middle zone	29%	37%
lower zone	5%	2%
Total lung	47%	53%

שים לב! מידע חסוי - מוגן ע"פ חוק הגנת הפרטיות

תאריך ביקור: 01/11/2023

מ. זהות: 0-063160154 (063160154)

שם: מויאל יצחק



תאריך הדפסה: 02/11/23 11:39
דף 2 מתוך 2

סיכום:
פרפוזיה לריאות לא הומוגנית עם ירידה באונות התחתונות.

02/11/23 11:39

תאריך חתימה:

ד"ר פרוטקין ילנה
מ.ר: 000135680

חתימה:

תאריך ביקור: 01/11/2023

שים לב ! מידע חסוי - מוגן ע"פ חוק הגנת הפרטיות

מ. זהות: 0-063160154 (063160154)

שם: מויאל יצחק



The Rabin Heart Center

המערך לקרדיולוגיה

Affiliated with the Faculty of Medicine, Tel-Aviv University

מוסוף לפקולטה לרפואה, אוניברסיטת תל-אביב

BELINSON CAMPUS

קמפוס בלינסון

מנהלת יחידת צינתורים
ד"ר חנה וקנין אסא
אחות אחראית - אירית אטיאס
טלפון - 03-9376440

מנהל המערך לקרדיולוגיה
מרכז רפואי רבין, בתי החולים בילינסון והשרון
פרופ' רן קורנובסקי

דוח צינתור

1951	00-06316015	שלמה	יצחק	מויאל
ש לידה	ת"ז	שם האב	שם פרטי	שם משפחה
02-67110407			שמשון 20 - ירושלים	זכר
				גורם מפנה: רופא מטפל

משקל: 69 ק"ג גובה: 156 ס"מ BMI: 28 שטח הגוף: 1.69 קצב לב: 77

08/05/2023 שעה: 14:49

מהלך הבדיקה
תאריך:

EVALUATION FOR LUNG TRANSPLANTATION
IPF
CRF

סיבת הצינתור:

שמאלי + ימני
דיקור עורק רדיאלי ימני
דיקור ווריד פמורלי ימני

סוג הצינתור:
שיטת הצינתור:

Heparin 5000 u IV
Nitroglycerin 200 mcg IV

טיפול תרופתי תוך כדי הפעולה:

Right Cath I

RA A Wave	28	mmHg	PCW A Wave	8
RA V Wave	13		PCW V Wave	6
RA Mean	19		PCW Mean	7
			PA; 28 / 13 - 19	
RA A Wave	5	mmHg	PCW A Wave	6
RA V Wave	3		PCW V WAVE	6
RA Mean	2		PCW Mean	7

דף 1
08/05/2023 תאריך הדפסה:

המסמך מכיל מידע מוגן על-פי חוק הגנת הפרטיות
"CLICKS"

ת.ז.: 00-06316015
מויאל יצחק

RV; 28 / 08 -

O2 content 26

MPA 76 O2 conten 144

AORTA 99 O2 Conten 188

Calculation

משקל: 69 ק"ג גובה: 156 ס"מ BMI: 28 שטח הגוף: 1.69 קצב לב: 77

המוגלובין: 14 O² carrying capacity 190

Calculated basal oxygen consumption 118 ml/lm² bsa

Cardiac Index: 2.7 l/Minute/m²

Cardiac Output: 4.6 l/Minute

PVR 208.

0 0.0

0 0

CORONARY

CORONARY ARTERIES

שם העורק	מיקום	מ"מ קוטר	תאור	% חסימה	מ"מ אורך	סוג	TIMI FLOW
Left Main.			Normal				3
Circumflex			Normal				3
2nd Marginal.			Irregular				3
RCA			Irregular				3
LAD	mid		Stenotic	50%			3

סיכום

אבחנה	סטטוס	תאריך
CORONARY ANGIOGRAPHY		08/05/2023
NON OBSTRUCTIVE CORONARY ARTERY DISEASE		08/05/2023

Left Main., - Normal
 Circumflex, - Normal
 2nd Marginal., - Irregular
 RCA, - Irregular
 LAD, mid - Stenotic 50%

אנטומיה:

עם תוצאה של 0.93 (שלילי) LAD לסגמנט אמצעי של FFR ANGIO בצע

נתונים נוספים:
המלצות:

בן 72 IPF מועמד להשתלת ריאה
 בוצע צנתור ימני שמאלי בגישה פמורלית ורידית רדיאלית עורקית
 הימודינמיקה כמפורט למעלה
 תנגודת ריאתית WU 2.6
 קורנרים ללא היצרות משמעותיות
 היצרות קלה-בינונית ב LAD הוערכה עם FFRa - 0.93



דף 2
 תאריך הדפסה: 08/05/2023

המסמך מכיל מידע מוגן על-פי חוק הגנת הפרטיות
 "CLICKS"

ת.ז.: 00-06316015
 מויאל יצחק

— רפואי אישי —

4.4.2024 9:16

תאריך ושעת הדפסה:

מ.ר: 111169

ע"י: כהן מוריאל

עמוד: 2

תוצאות מעבדה בצורה מרוכזת

טל: 052-2675264

ת.ז: 1-063160154

מובטח:

מויאל יצחק

		תאריך מדבקה	29/02/24 040580293	30/01/24 040447829	19/12/23 039456312	10/12/23 039425626	07/12/23 039425641
HEMOLYTIC IND.							
שינוי ביחידת מידה	INDEX	2.00	⊘				
ALK.PHOSPHAT.	U/L	134.00	⊘	146.00	⊘		
ALT(GPT)	U/L	13.00	⊘	13.00	⊘		
AST(GOT)	U/L	26.00	⊘	30.00	⊘		
BILIRUBIN DIRECT	MG/DL	0.23	⊘	0.30	⊘		
BILIRUBIN TOTAL	MG/DL	0.60	⊘	0.60	⊘		
CREATININE SERUM	MG/DL	1.70	⊘	1.70	⊘		
SODIUM SERUM	MEQ/L	137.00	⊘	142.00	⊘		
POTASSIUM SERUM	MEQ/L	3.88	⊘	4.16	⊘		
GGT(GAMMA GT)	IU/L	82.00	⊘	92.00	⊘		
GFR(ESTIMATED)		39.70		38.00			
WBC	K/UL	11.20	⊘				
NEUTROPHILS	K/UL	5.70	⊘				
NEUTROPHILS %	%	51.30	⊘				
LYMPHOCYTES	K/UL	3.80	⊘				
LYMPHOCYTES %	%	33.70	⊘				
MONOCYTES	K/UL	0.78	⊘				
MONOCYTES %	%	7.00	⊘				
EOSINOPHILS	K/UL	0.79	⊘				
EOSINOPHILS %	%	7.10	⊘				
BASOPHILS	K/UL	0.07	⊘				
BASOPHILS %	%	0.60	⊘				
RBC	M/UL	4.97	⊘				
HEMOGLOBIN	G/DL	15.20	⊘				
HEMATOCRIT	%	45.40	⊘				
MCV	FL	91.30	⊘				
MCH	PG	30.60	⊘				
MCHC	G/DL	33.50	⊘				
PLATELETS	K/UL	223.00	⊘				
MPV	FL	10.30					
RDW	%	14.70	⊘				
IMMATURE GRANULOCYTES	K/UL	0.03	⊘				
IMMATURE GRANULOCYTES %	%	0.30	⊘				
NRBC		ערך אפס					

— רפואי אישי —

תאריך ושעת הדפסה:

4.4.2024 9:16

מ.ר: 111169

עמוד: 2

ע"י: כהן מוריאל

תוצאות מעבדה בצורה מרוכזת

טל: 052-2675264

ת.ז: 1-063160154

מזיאל יצחק

מבוטח:

		תאריך מדבקה	29/02/24 040580293	30/01/24 040447829	19/12/23 039456312	10/12/23 039425626	07/12/23 039425641
NRBC%	ערך אפס						
PLATELET-LARGE CELL RATIO	%	27.30					
HIV				NEGATIVE			
SPUTUM CULTURE				ראה פרוט	CITROBAC	ראה מפורט	ראה מפורט
SPUTUM MICROSCOPY				ראה פרוט	ראה מפורט	ראה מפורט	ראה מפורט
SPUTUM TB*					ראה פרוט		
CRP	MG/L	36.40	ג'ג				
MUMPS-IGG	AI			3.80			
RUBELLA -IGG	IU/ML			91.20			
MEASLES IGG	AI			4.10			

— רפואי אישי —

תאריך ושעת הדפסה:
ע"י כהן מוריאל

4.4.2024 9:16
מ.ר: 111169
עמוד: 2

תוצאות מעבדה בצורה מרוכזת

מבוסס: מויאל יצחק | ת.ז.: 1-063160154 | טל: 052-2675264

		תאריך מדבקה	06/12/23 039425593	17/10/23 039459477	14/09/23 038931814	06/09/23 038931533	27/08/23 038931733
HEMOLYTIC IND.	INDEX			4.00	☹	3.00	☹
GLUCOSE	MG/DL						96.00 ☹
ALK.PHOSPHAT.	U/L						153.00 ☹
ALT(GPT)	U/L						28.00 ☹
CHOLESTEROL	MG/DL						121.00 ☹
CREATININE SERUM	MG/DL			1.70 ☹	1.60 ☹		1.80 ☹
SODIUM SERUM	MEQ/L			140.00 ☹	139.00 ☹		138.00 ☹
POTASSIUM SERUM	MEQ/L			3.42 ☹	4.06 ☹		4.57 ☹
HDL-CHOLEST.	MG/DL						41.00 ☹
LDL-CHOLEST.	MG/DL						60.80 ☹
NON HDL CHOLEST	MG/DL						80.00 ☹
TRIGLYCERIDES	MG/DL						96.00 ☹
ALBUMIN/CREATINE RATIO-U	MG/G		554.30 ☹	362.90 ☹			
GFR(ESTIMATED)				38.90	41.30		37.10
CREATININE U CONC.	MG/DL		181.00	121.00			
MICROALBUMIN CONC.	MG/DL		100.48	43.97			
WBC	K/UL						7.80 ☹
NEUTROPHILS	K/UL						4.10 ☹
NEUTROPHILS %	%						52.20 ☹
LYMPHOCYTES	K/UL						2.50 ☹
LYMPHOCYTES %	%						32.20 ☹
MONOCYTES	K/UL						0.49 ☹
MONOCYTES %	%						6.30 ☹
EOSINOPHILS	K/UL						0.67 ☹
EOSINOPHILS %	%						8.60 ☹
BASOPHILS	K/UL						0.03 ☹
BASOPHILS %	%						0.40 ☹
RBC	M/UL						4.60 ☹
HEMOGLOBIN	G/DL						13.90 ☹
HEMATOCRIT	%						43.50 ☹
MCV	FL						94.60 ☹
MCH	PG						30.20 ☹
MCHC	G/DL						32.00 ☹
PLATELETS	K/UL						145.00 ☹
MPV	FL						10.90

4.4.2024 9:16

מ.ר: 111169

עמוד: 2

— רפואי אישי —

תאריך ושעת הדפסה:

ע"י: כהן מוריאל

תוצאות מעבדה בצורה מרוכזת

טל: 052-2675264

ת.ז: 1-063160154

מיואל יצחק

מבוטח:

		תאריך מדבקה	06/12/23 039425593	17/10/23 039459477	14/09/23 038931814	06/09/23 038931533	27/08/23 038931733
RDW	%						15.20
IMMATURE GRANULOCYTES	K/UL						0.02
IMMATURE GRANULOCYTES %	%						0.30
NRBC							ערך אפס
NRBC%							ערך אפס
PLATELET-LARGE CELL RATIO	%						32.40
SPUTUM TB*		ראה מפורט					

גיל: 73
מין: זכר
טלפון:

ת.ז: 63160154
שם האב:

שם משפחה: מויאל
שם פרטי: יצחק
תאריך: 08/04/2024

סיכום קולונוסקופיה

יל אצ"ל / שם דלק =
 קוצר / 11.10.21
 אולטרה סאונד / 8.4.2024

02-5678444
 מרכז חולים משגב לדרך
 מבית מאוחדות

ניתן הסבר מפורט על מהלך הבדיקה, הסיכונים, הבין והביע הסכמתו בעל פה ובחתימתו לביצוע הבדיקה.

סוג הרדמה: סדציה
חומר להננת המעי: picolax

מידת הכנה

איכות ההכנה - נראות: גרועה

ממצאי הבדיקה

הבדיקה בוצעה עד: עקום
 זווה על פי: המסתם האיליוצקלי, פתח התוספתן, טרנסאילומיניציה
 בוצע היפוך ברקטום
 נלקחה ביופסיה
 פירוט: האות מוגבלת של איזורים נחרבים מומעי הגס. לאורך כול הקולון אך בעיקר בקולון המשאלי איזורי אודם ו, רירית גרמולרית עם נשטוש כלי הדם.

ביופסיה

לקיחת ביופסיה
 מספר דגימה: 1 נצפתה רקמה
 מספר דגימה: 2 נצפתה רקמה
 סה"כ מבחנות: 2
 נמסרו: מבחנות ביד לדר 2 הרשקוביץ טיבריו

אבחנות/התרשמות

- COLITIS,ENTERITIS,GASTROENTERITIS OF PRESUMED INF. ORIGIN (91)

סיבוכים

התרחש סיבוכים: לא

מתן תרופות

צורת מינון ומינון	תאריך ושעה	תזמון מהוראה	תרופה

גיל: 73
מין: זכר
טלפון:

ת.ז: 63160154
שם האב:

שם משפחה: מויאל
שם פרטי: יצחק
תאריך: 08/04/2024

I.V	DORMICUM INJ 5mg/5ml INJ 2 mg	Once	11/10/2021 16:19 דר' הרשקוביץ טיבריו מר. 28926	INJ 2 mg
I.V	FENTANYL INJ INJ 0.05 mg	Once	11/10/2021 16:19 דר' הרשקוביץ טיבריו מר. 28926	INJ 0.05 mg
I.V	PROPOFOL-1% INJ 20ml INJ 20 mg	Once	11/10/2021 16:19 דר' הרשקוביץ טיבריו מר. 28926	INJ 20 mg
I.V	PROPOFOL-1% INJ 20ml INJ 20 mg	Once	11/10/2021 16:20 דר' הרשקוביץ טיבריו מר. 28926	INJ 20 mg

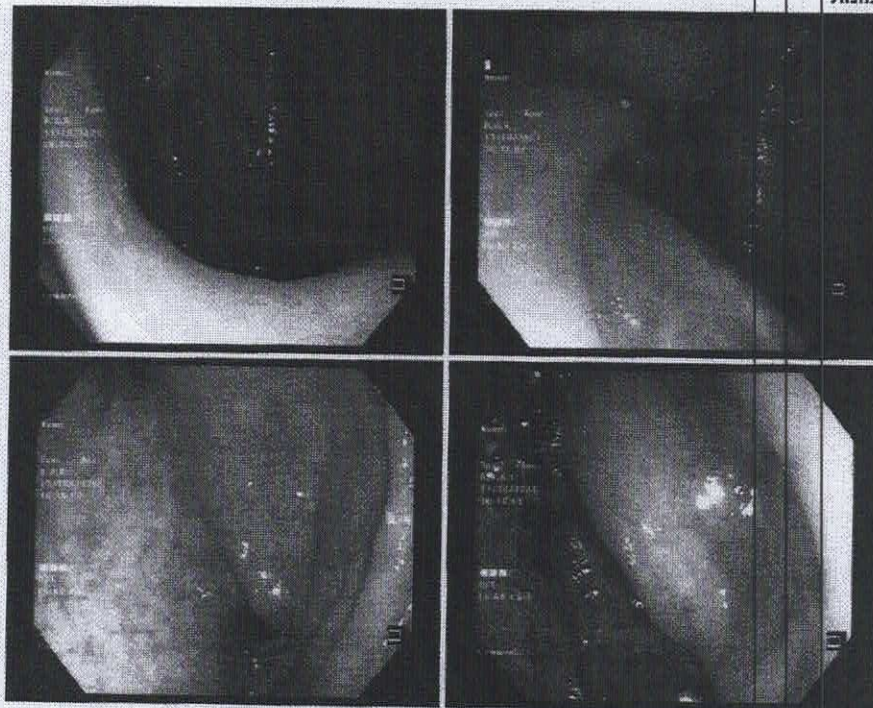
סיכום

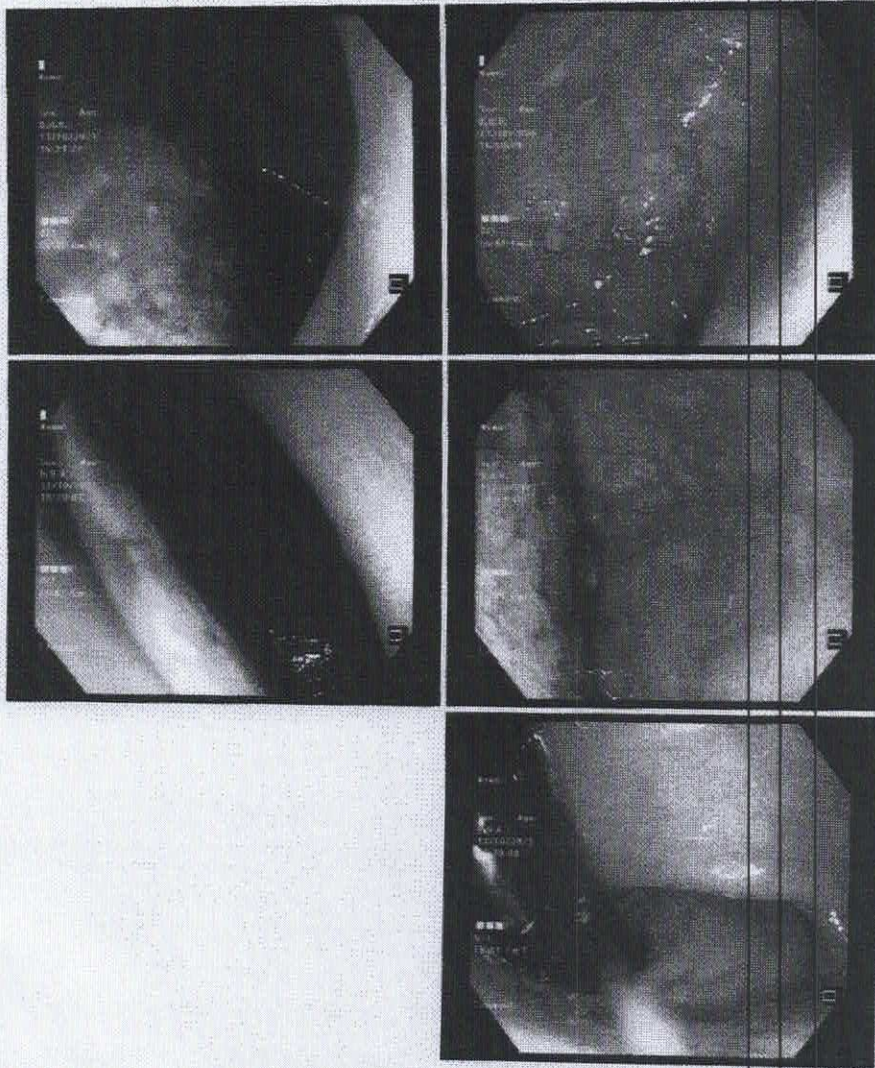
קוליטיס חלה זיפוזית בעיק בקולון המשאלי. בגלל ההכנה הגרועה הבדיקה לא יכל לשמש כבדיקת לאילוי מוקדם

מכשירי קולון גסטרו

בחירת מנשיר קולון: 134

תמונות





בדיקת קולן

הוראות לאחר בדיקת קולונוסקופיה

עברת בדיקת קולונוסקופיה. לאחר הבדיקה יתכן לחץ מאיר שהוכנס בעת הבדיקה. במידה ולא הדרגת אחרת, ניתן להתחיל לאכול כחצי שעה לאחר סיום הבדיקה. אין הגבלה על אוכל היום, אבל מומלץ להתחיל בארוחה קלה. לאחר בדיקה שם צעה בעזרת טשטוש/הרדמה, השפעת התרופה יתכן שתימשך אף לאחר שאתה מרגיש ערבי לגמרי. לכן אסור לנהוג או להתעסק בפעולות אחרות הדורשות רמת ריכוז גבוהה ל 12 שעות לאחר שחרור מהמכון. ניתן לחוש תרופות לאחר בדיקת קולונוסקופיה. יש להת"עץ עם רופא המטפל בקשר לתרופות מדללי דם. במידה ולקחה ביופסיה בעת הבדיקה, תשובות הביופסיה מגיעות למערכת של קופ"ח מאוחדת בעוד כחודש. ניתן לקבל תשובות אצל רופא המטפל במקרה שאתה מפתח כאבים חזקים, חום, צמרמורת, דימום רקטלי משמעותי או כל תסמין מדאיג יש לפנות מידית לחדר מיון עם דו"ח הפרוצדורה שמהווה הפניה למיון.

גיל: 73
מין: זכר
טלפון:

ת.ז: 63160154
שם האב:

שם משפחה: מויאל
שם פרטי: יצחק
תאריך: 08/04/2024

חתימה: _____
תאריך בדיקה: 08/04/2024

נחתם ע"י: דר' הרשקוביץ טיבריו מ.ר. 28926

מכתב זה מהווה הפניה למיון בכל מקרה של חירום ל 24 שעות שלאחר הבדיקה.